Aus der chirurgischen Klinik München,
Vorstand: Geh. Rat, Excellenz Dr. v. Angerer.

# Ueber Missbildung der oberen Extremitäten

## mit 2 Beiträgen zur Casuistik.

# Inaugural-Dissertation

zur

**Erlangung der Doktorwürde**

verfasst und der

**Hohen Medizinischen Fakultät**

der

**Kgl. Bayr. Ludwig-Maximiliansuniversität in München**

vorgelegt von

**Hermann Dusch,**
Medizinalpraktikant.
aus Dingolfing.

ACAD. UGD. BAT. BIBL.

**Bamberg.**
Buchdruckerei von C. Alban Döbele.
1914.

Gedruckt mit Genehmigung der Medizinischen Fakultät der Universität München.

Referent: Geh. Rat Excellenz Dr. v. Angerer.

Obwohl die Lehre von den Missbildungen erst im vergangenen Jahrhundert zu einem Zweig medizinischer Wissenschaft ausgebaut wurde, reicht doch ihre Geschichte weit ins Altertum zurück und ist vielleicht so alt wie die Geschichte der Medizin überhaupt. Die Sagen vom doppelköpfigen Janus, vom Cyklopen und ähnlichen Monstren künden uns, dass die Alten infolge mangelnder Erkenntnis hier das Walten höherer Mächte annahmen. Aber bereits Aristoteles machte das Problem der Missbildungen zum Gegenstand spekulativer Erwägungen, die weit die Anschauungen überragten, die man im Mittelalter, beherrscht von Aberglauben und Hexenwahn, über deren Genese hatte. Nannte doch der berühmte Ambrois Paré noch als Hauptursachen der Missbildungen gloire de dieu und ire de dieu. Anatomische Untersuchungen wurden nicht vorgenommen. Dies geschah erst in der zweiten Hälfte des 18. Jahrhunderts durch Haller und Harvey. Nun bekam man wenigstens casuistische Grundlagen. Mit der Begründung der Entwicklungsgeschichte durch Wolff, Pander und v. Baer, sowie der Teratologie durch Meckel, St. Hilaire u. a. brach auch für die Missbildungsforschung eine neue Zeit an, und ihr Weiterbau vollzog sich auf entwicklungsgeschichtlichen und experimentellen Grundlagen, die von Dareste, Roux und O. Hertwich geschaffen wurden. Nur schwer allerdings vermochten diese neuen Anschauungen im Volk den alten phantastischen Aberglauben niederzuringen, und dass sich bis heute noch Reste davon erhalten haben, beweist die Tatsache, dass nicht nur Laienkreise, sondern auch noch vereinzelte Aerzte an ein Versehen der Schwangeren glauben, d. h. annehmen, dass eine heftige Gemütsbewegung während der Schwangerschaft die Veranlassung zu einer Missbildung sein könne. Die unglückliche Mutter wird in ihrem kritiklosen Kausalitätsbedürfnis immer wieder jenen psychischen Momenten die Schuld geben. Der Arzt aber muss bedenken, dass die Wöchnerinnen auf Befragen nach dem Zeitpunkt des psychischen Traumas fast nie die ersten Wochen der Schwangerschaft angeben, sondern meist spätere Monate, wo der Embryo in allen seinen Teilen bereits weit ausgebildet ist.

Indess, die Zahl derer, die noch an ein Versehen glaubt, ist heute eine verschwindend kleine, und sie vermag die Entwicklung der noch jungen Disciplin, der Missbildungslehre nicht aufzuhalten. Viel ist hier schon geleistet worden, grosse Aufgaben harren aber noch der Lösung, die zum Teil durch Experimente, zum Teil aber nur durch lange Sammel- und Vergleichsarbeit herbeigeführt werden kann.

Von diesem Gedanken ausgehend, habe ich im Folgenden 2 Fälle von Missbildungen beschrieben, die das Gebiet der oberen Extremitäten betreffen.

Bevor ich dieselben jedoch schildere und analysiere, halte ich es im Interesse der Klarheit für geboten, zuerst die wichtigsten Daten aus der Entwicklungsgeschichte anzuführen und dann kurz die Frage nach der Genese der Missbildungen zu streifen.

Die gesamte Extremitätenanlage bildet sich in der dritten Embryonalwoche mit dem Auftreten der paarigen Wolffschen Leiste, die im wesentlichen aus Mesenchymzellen besteht. Diese Leiste ist zunächst jederseits eine einheitliche für vordere und hintere Extremität, doch geht das Mittelstück bald verloren, während der vordere und hintere Teil der Leiste stärker wächst und zur Extremitätenknospe wird. Bemerkenswert und meiner Ansicht nach einigermassen für die späteren Ausführungen von Wichtigkeit ist die Tatsache, dass die Anlage für die hinteren Extremitäten, weil caudal gelegen, in ihrer Entwicklung stets um ein weniges hinter der vorderen zurückbleibt. Bald schon treten auch Muskelknospen und Nerven in die Anlage ein. Mit zunehmender Grösse grenzen sich die Extremitätenhöcker besser ab, und allmählich erfolgt auch die Gliederung in die einzelnen Abschnitte, und zwar so, dass sich die distalen Teile, obwohl später angelegt, vor den proximalen Teilen abgliedern. Zu Ende der 4. Embryonalwoche finden wir bereits die Fingerstrahlen durch Einkerbungen angedeutet, indem sich ebenfalls um diese Zeit das Mesenchym an bestimmten Stellen verdichtet hat, um dann in hyaliner Knorpel umgewandelt zu werden. In den langen Röhrenknochen beginnt die Ossification im 2. und 3. Monat. Von den Handknochen ossifizieren zuerst die Endphalangen (2 Monat), hierauf die Metacarpalia, endlich die Grund- und Mittelphalangen. In der Handwurzel treten Knochenkerne erst im 1. bis 12. Lebensjahr auf.

Von Interesse und für die Ausführungen von Fall II von Belang sind die freilich nicht unbestrittenen Darlegungen Alexanders, wonach der beim Daumen fehlende Knochenabschnitt im Metacarpus zu suchen ist. Denn der seine Stelle ersetzende Knochen ossifiziert nach dem Typus der Grundphalangen, d. h. zu gleicher Zeit und unter gleichen Erscheinungen wie diese.

Ein Embryo von 52—54 Tagen weist sämtliche Extremitätenteile völlig von einander gegliedert auf. Die Extremitäten lagern sich zunächst so, dass ihre Beugeflächen medial, ihre Streckflächen lateral gerichtet sind. Radius und Fibula kommen somit am weitesten lateralwärts und exponiert zu liegen.

Woher das Scelettmaterial stammt, ist strittig. Balfour nimmt eine Verschmelzung einer Reihe metamerer Strahlen von den Urwirbeln her an, Gegenbaur leitet das Extremitätenscelett in seiner Theorie des Archipterygium von den Kiemenbögen ab, er unterscheidet Haupt- und Nebentrahlen. Diese Theorie wurde in der älteren Literatur viel zur Erklärung der Extremitätenmissbildung herangezogen, oder es wurde umgekehrt der Versuch gemacht, ihr an geeigneten Fällen von Missbildungen Rückhalt zu geben. Heute wird diese Gegenbauersche Lehre nicht mehr anerkannt. „Das Problem der Ableitung der Tetrapoden von den Archipterygiern ist solange nicht spruchreif, als wir die Stammform, von welcher die Extremitätenleiste der Amnioten abgeleitet werden kann, nicht kennen“ (Bonnet).

Von Interesse ist die Tatsache, dass die Entwicklung der Extremitäten, wie jene anderer Organe, anfangs unabhängig vom Centralnervensystem vor sich geht und erst in späterer Embryonalzeit unter dessen Einfluss gerät.

Es ist nun noch nötig, einen kurzen Blick auf die Entwicklung des menschlichen Amnion zu werfen, weil dasselbe bei der Genese der Missbildungen, wie wir sehen werden, eine bedeutende Rolle spielt. Leider ist noch nicht ganz sicher gestellt, wie seine Entwicklung vor sich geht; vielleicht in Form einer Kreisfalte aus Ecto- und Mesoderm, wie gewöhnlich, möglicherweise aber auch durch Dehiszenz, d. h. indem in einer über dem Embryo gelegenen vorher compacten Zellmasse durch Flüssigkeitsansammlung die Amnionhöhle entsteht. Das Amnion liegt dem Embryo in den allerersten Wochen

dicht an und wird erst mit zunehmender Fruchtwassermenge mehr und mehr abgehoben.

Nun zur Frage nach der Entstehung der Missbildungen der oberen Extremitäten:

Amnionanomalie-Keimfehler, das sind die beiden Gegenpole, um die sich das Interesse der Forschung dreht. Das Bestreben, greifbare, verständliche Ursachen zu finden, wird uns immer dazu drängen, diese in äusserlich wahrnehmbaren Momenten zu suchen und das Gebiet endogener, in der Keimzelle gelegenen Momente möglichst auszuschalten, da uns ja die Gesetze, nach welchen sich alle Vorgänge in derselben abspielen, fast völlig unbekannt sind und deshalb mit der Diagnose Keimfehler für unser Verständnis nichts gewonnen ist. Gewiss haben auch heute noch Wert folgende Worte Kümmels: „Die endogene Entstehung wird, bis wir etwa ganz neue Erfahrungen gesammelt haben, notwendig wohl nur für die exquisit vererblichen Missbildungen ihre Geltung behalten müssen. Dagegen bleibt für alle anderen wenigstens theoretisch die Möglichkeit, dass die an sich normale Entwicklung durch äussere Einflüsse gestört wurde."

Von solchen äusseren Einflüssen kann ich einen Teil mit wenigen Worten erledigen: Traumen kommen wohl nicht ernstlich in Frage, denn sie werden in der ersten Embryonalzeit die Frucht vernichten, später aber, wenn der Embryo in seinen Teilen bereits ausgebildet ist, vermögen sie keine Missbildungen mehr im eigentlichen Sinne, sondern nur eine foetale Krankheit, z. B. einen Knochenbruch, hervorzurufen. (Marchand). Frühzeitig einsetzende, lange Zeit hindurch wirkende äussere Traumen vermögen unter Umständen wohl eine echte Missbildung zu bewirken, wie Frieben an einem Beispiel zeigt: Eine Näherin hatte sich, um ihren Zustand zu verbergen, während der Gravidität zu fest geschnürt. Sie gebar einen Knaben mit rechtsseitigem Ulna- und linksseitigem Fibula- u. Patellardefect, das Becken war schräg oval, die Rippen zum Teil anormal.

Eine scharf umschriebene Gruppe von äusseren Ursachen stellen die Missbildungen des Uterus dar. Auf diese näher einzugehen halte ich hier für unnötig. Auch hier ist vielfach eine foetale Krankheit die Folge. Erwähnt sei ein Fall von Winckels, bei welchem das linke Horn eines Uterus bicornis

bicollis geschwängert war und der foetus doppelseitigen Pes varus zeigte.

Auch Zwillingsschwangerschaften vermögen Anlass zu Missbildungen zu geben, wie z. B. der Fall 63 von Klaussner beweist. Hier ist der eine der 3 Monate alten Foeten normal, der andere an Kopf und sämtlichen 4 Extremitäten missgestaltet.

Weitaus die grösste und wichtigste Gruppe von äusseren Einflüssen bilden die Amnionanomalien. Dieselben können mehrfacher Art sein:

1. Am deutlichsten in ihrer Wirkung zu erkennen und deshalb am längsten bekannt sind die amniotischen Verwachsungen. Es sind so viele Beispiele hierüber in der Literatur beschrieben, dass es unnötig ist, an dieser Stelle welche herausgreifen zu wollen. In den meisten Fällen waren die Bänder nachweisbar, oder man sah Schnürfurchen bzw. Amputationsstümpfe, ja es sind sogar vereinzelte Fälle bekannt, dass sich das amputierte Stück noch vorfand. Wird es frühzeitig abgetrennt, so verfällt es der Resorption.

Strittig ist die Frage, wie diese amniotischen Verwachsungen entstehen. Küstner, Kümmel u. a. nehmen an, dass bei der Jugend der noch völlig unverhornten Zellen eine längere innige Berührung der Amnionhülle mit dem Ectoderm des Embryo genüge, um eine Verlötung herbeizuführen. Schwalbe hingegen neigt zu der Ansicht, es müsse der Verklebung ein Epithelverlust, vielleicht entzündlicher Art, vorausgehen. Er hält es auch für möglich, wenn gleich nicht für wahrscheinlich, dass sich bei der Ausbildung der Eihäute durch Dehiszenz die Ablösung der Amnionhülle vom Körper des Embryo nicht an allen Stellen gleichmässig vollziehe. Weil aber hiebei, wie der Autor bemerkt, die Störungen zu tief greifend sein müssten, glaubt er eher an eine spätere, allerdings immer noch in frühester Embryonalzeit eintretende Verklebung des Amnion mit dem Ectoderm des Embryo.

Ob nun Epithelverlust die notwendige Vorbedingung ist oder nicht, jedenfalls ist zum Zustandekommen einer Verklebung eine innige Berührung nötig zwischen dem Embryo und seinen Hüllen. Diese kann unter zweierlei Umständen erfolgen: Entweder ist das Amnion zu eng, oder es ist die Fruchtwassermenge zu gering. Die Verklebung wird vor allem die prominenten Punkte betreffen, wozu insbesondere die

Extremitätenanlagen gehören. In der Tat sind auch in der grossen Mehrzahl der Fälle von amniotischen Verwachsungen die Extremitäten betroffen. Dehnt nun nach eingetretener Verklebung das sich vermehrende Fruchtwasser die Eihüllen, so werden sich die Verwachsungen zu Strängen ausziehen, an den Extremitätenanlagen zerren oder dieselben abschnüren, ja unter Umständen sogar amputieren. Wir sehen dann an solchen Früchten deutlich entweder die Noxen selbst in Form der Simonartschen Bänder, oder ihre Spuren in Schnürfurchen, Amputationsstümpfen und Narben. Durch den Zug dieser Bänder kann auch ein Teil der Scelettanlage, solange sie sich nicht zu Knorpel verdichtet hat, zerdrückt oder auseinander gezerrt werden. Die Folge davon ist, dass entweder ein Knochenstück überhaupt nicht bzw. nur mangelhaft zur Ausbildung kommt, oder dass anderseits gerade durch dieses Auseinanderzerren des jungen, regenerationsfähigen Mesenchymgewebes die Knochenanlage verdoppelt wird, so dass z. B. ein amniotischer Strang zu Polydactylie Veranlassung geben kann.

Wo Schnürfurchen vorhanden sind, lässt sich meist die Beobachtung machen, dass der distal gelegene Extremitätenabschnitt mehr oder weniger in der Entwicklung zurückgeblieben und verkümmert ist, was man wohl als Folge der Ernährungsstörung betrachten darf. Der abgeschnürte Teil wird dann von vielen Autoren als ein auf embryonaler Stufe stehengebliebenes Organ angesprochen. In einigen Fällen wurde auch der Gedanke laut, es könne sich auch um einen Regenerationsprozess handeln, eine Ansicht, die manchmal nicht von der Hand zu weisen ist, zumal die relativ hohe Regenerationsfähigkeit des embryonalen Gewebes bekannt ist. Ich werde diesen Punkt in meinem Fall II. noch berühren müssen.

2) Eine zweite Art von Schädigungen seitens des Amnion ist gegeben durch die Enge der Eihüllen. Die Ursache ist hier weniger leicht zu erkennen, weil von Bändern, Strängen und eigentlichen Narben nichts zu sehen ist, und weil die anfänglich bestehende Amnionenge noch in früher Embryonalzeit durch das sich ansammelnde Fruchtwasser behoben wird.

Die straffgespannte, zu enge Hülle legt sich dem Embryo, besonders dessen vorspringenden Punkten, den Extremitätenanlagen, eng an, und übt einen Druck auf dieselben aus, der im Stande ist, die Anlage zu zerstören. Für diese Annahme spricht die Tatsache, dass es in der grossen Ueberzahl der

Fälle die randwärts gelegenen Knochenteile, also Radial- bzw. Fibularstrahl sind, welche von der einwirkenden Gewalt getroffen werden, ferner spricht dafür der Umstand, dass im allgemeinen die oberen Extremitäten häufiger betroffen sind als die unteren, weil sie jenen in der Entwicklung, und damit auch in der Grösse der Anlage etwas vorauseilen. Das Resultat ist dann meistens ein totaler oder partieller Strahldefekt, z. B. des Radius und seiner Fortsetzung, des os naviculare und multangulum majus, sowie der gesamten Daumenanlage, während die Extremität im übrigen wohlgestaltet sein kann, so dass ausser dem Fehlen des Daumens äusserlich zunächst weiter nichts auffällt. Bei genauerem Zusehen aber findet man in den meisten Fällen ein kleines, aber wichtiges Zeichen, das die Diagnose „Amnionenge" ziemlich sicher stellt: nämlich einen oder mehrere Druckpunkte, d. h. narbenartige Einziehungen der Haut, die meist über prominenten Knochenpunkten gelegen sind. Hier ist das Unterhautzellgewebe durch den Druck des Amnion atrophisch geworden, die Haut mit der knöchernen Unterlage fibrös verbunden, oft findet sich auch, durch Druck entstanden, eine Art Schleimbeutel.

Wir finden also bei der Amnionenge ähnliche Verhältnisse wie bei den amniotischen Verwachsungen, nur blieb hier die Verklebung des Amnion mit dem Ectoderm des Embryo aus, es machte sich nur die Druckwirkung geltend, und deshalb sind auch die Folgezustände weniger vielseitig wie bei der ersten Gruppe, wo durch Zug, Druck und Abschnürung die manigfaltigsten Missbildungen zustande kommen können. Natürlich können sich beide Gruppen kombinieren.

3) Endlich lässt sich denken, dass das Amnion zwar normal weit, die Fruchtwassermenge aber abnorm gering ist, so dass die Extremitätenknospen aus dem Flüssigkeitsspiegel, der hin und her schwappt in dem weiten Sack, hervorragen und so von den Uteruswänden gedrückt werden. Eine wesentliche Aufgabe des Fruchtwassers besteht ja darin, die Frucht vor ungleichmässigem Druck zu schützen. Es ist der Keil, der die Uteruswände auseinandertreibt und dem Foetus Platz schafft. Das kaum gefurchte Ei wird, in die weiche Uterusschleimhaut eingebettet, diesen Druck nicht zu fürchten haben. Der rasch wachsende Embryo aber, dem es an Fruchtwasser mangelt, muss sich selbst Raum schaffen in dem schmalen Uteruskavum, und so können seine Prominenzen leicht deformiert werden, wie etwa ein weicher

Nagel seine Spitze verliert, wenn man ihn in eine harte Mauer schlägt.

Die Uteruswände werden hier wie auch bei der Amnionenge einigen Einfluss auf die Art des Defectes gewinnen. Denn je nach den räumlichen Verhältnissen wird der Druck der Wände verschieden ausfallen, es wird ein Unterschied sein, ob die Frucht im Fundus, in einer Ecke oder Kante, oder an der Vorder- bzw. Hinterwand sich eingenistet hat.

Im Allgemeinen werden die durch Amnionanomalien bedingten Missbildungen mehr oder minder asymetrisch sein, eine Ansicht, zu der sich auch Schwalbe bekennt. Kümmel ist zwar nicht principiell anderer Ansicht, betont aber, dass man Symmetrie nicht ohne weiteres als stichhaltigen Einwand gegen das Einwirken exogener Faktoren ins Feld führen könne. Denn wenn der Druck des engen Amnion überall gleichmässig ist, was bei entsprechender Einbettung des Eies häufig der Fall sein wird, dann müssen auch correspondierende Punkte gleichmässig betroffen werden. Deshalb findet sich auch bei Amnionenge oft eine ziemlich weitgehende Symmetrie, während dieselbe beim Vorhandensein amniotischer Bänder nur selten beobachtet wird. Fast scheint mir letztere Tatsache für die oben berührte Frage nach der Entstehung der amniotischen Verwachsungen von Bedeutung zu sein. Denn ob das Endresultat ein Defect durch amniotische Stränge oder ein Defect durch blosse Druckwirkung infolge der Enge der Eihüllen ist, hängt wahrscheinlich nur von der Intensität (und vielleicht auch der Dauer?) des Drucks ab, und die anscheinend so verschiedenen Endprodukte stehen aetiologisch in engster Verbindung. Es müsste sich deshalb bei dem Auftreten dieser Simonartschen Bänder, die ja auch mit Vorliebe die exponierten Extremitätenanlagen befallen, doch häufiger eine Tendenz zur Symmetrie zeigen, wie das bei der Amnionenge der Fall ist. Da hier aber Asymmetrie viel häufiger ist, so wäre es denkbar, dass nur dort, wo das Amnion durch stärkeren Druck oder Reibung das Epithel verloren hat, wirklich eine Verklebung zustande kommt.

Der Zeitpunkt, bis zu welchem spätestens die Schädlichkeit eingewirkt haben muss, von Schwalbe mit dem Ausdruck „teratogenetische Terminationsperiode“ bezeichnet, muss um die 3. bis 4. Embryonalwoche gelegen sein. Denn sowie die Mesenchymzellen sich einmal verdichtet haben und zu Knorpel umgewandelt werden, werden Druck (und Verwachsung?)

von Seiten des Amnion ihre deletäre Wirkung wenig mehr entfalten können, zumal nun auch die Fruchtwassermenge reichlicher wird. Was in späteren Stadien noch infolge anderweitiger Einflüsse, wie sie eingangs erwähnt wurden, an Deformierungen entsteht, wird man, Marchand folgend, als foetale Krankheit ansprechen. Genannter Autor schreibt: „Gegen Ende des Foetallebens kommen die Folgezustände pathologischer Störungen immer mehr denen gleich, welche den bereits selbständigen Organismus treffen, sie werden zu foetalen Krankheiten.“ — Beispiele hiefür sind Klumphand und Klumpfuss.

Dieselbe Ursache, die die Missbildung der Extremität hervorgerufen hat, kann zugleich noch andere Verunstaltungen bewirken. Schwalbe bemerkt dazu: „Auch abgesehen von den amniotischen Missbildungen ist es nicht allzuselten, dass ein Individuum mehrere Missbildungen verschiedener Organsysteme aufweist. Man wird in solchen Fällen sich stets überlegen, ob etwa ein Zusammenhang der gefundenen Missbildungen angenommen werden kann. Erst wenn diese Annahme auszuschliessen ist, werden wir an ein zufälliges Zusammentreffen denken“.

Betrachten wir einen Embryo der ersten Wochen, so werden wir sehen, dass vor allem die oberen Extremitäten in der Nachbarschaft wichtiger Organe und Körperteile liegen. Durch die gebeugte Haltung des Kopfes wird das Gesicht den Armen genähert. Werden nun beide stark aneinander gedrückt, so kann leicht neben einer Missbildung der Extremitäten eine solche des Gesichts, z. B. Hasenscharte entstehen, weil die angepressten Arme die Vereinigung von Stirn- und Oberkieferfortsatz verhindern können. Auch das Herz kann mit betroffen werden. Denn die Herzanlage wölbt sich als Wulst zwischen beiden Armanlagen vor, und so ist es begreiflich, dass auch hier ein Defect combiniert sein kann mit einer Missbildung der oberen Extremitäten. Die Herzdefekte betreffen zumeist das Septum, dessen Teile infolge des Druckes aneinander vorbei schneiden. Vierordt hat festgestellt, dass 10 Prozent der Herzmissbildungen mit anderen Organdefekten verknüpft sind. Freilich wird man gerade hier zu entscheiden haben, wie weit ein Zusammenhang mit den bestehenden Missbildungen herzustellen ist, und ob nicht etwa eine foetale Endocarditis das Vitium verschuldet hat. Wenn es am Lebenden gelänge, eine sichere Diagnose des Vitiums zu stellen, würde die Lösung dieser Frage leichter sein. Leider aber

gelingt es nach Fischl meist nur das Bestehen, nicht aber die Art des congenitalen Herzleidens festzustellen. Auch das Electrocardiogramm lässt hier sehr häufig im Stich.

Tillmanns hat noch eine andere Ursache der Extremitätenmissbildung angegeben, die er allerdings nicht auf jeden Fall anwenden will: nämlich primäre Obliteration der Gefässe oder Nervenanomalie. Fehler im Nervensystem werden nach neueren Anschauungen Missbildungen höheren Grades nicht hervorrufen können. Denn zu der Zeit, wo die einzelnen Organe in die Abhängigkeit des Nervensystems treten, sind sie bereits so weit ausgebildet, dass sich die Störung nur noch in Atrophie oder Verkürzung u. s. w. äussern kann. Die Gefässobliteration kann auf foetaler Krankheit beruhen. Dann dürfte sie aber in den allerersten Wochen eine geringe Rolle spielen, weil hier jedenfalls die Saftströmung noch eine bedeutende ist. Es ist aber auch möglich, dass eine primäre Aplasie vorliegt, was uns bereits überleitet zum Kapitel:

## Endogene Ursachen.

Ohne Zweifel lassen sich die meisten Fälle von Missbildungen auf äussere Ursachen zurückführen. Dennoch aber wird uns bei einer ansehnlichen Gruppe von Deformitäten die Annahme exogener Momente im Stiche lassen. Hierher gehören vor allem jene exquisit vererblichen Missbildungen wie Poly-Syn- und Adactylie und ähnliche. Zahlreiche Beobachtungen dieser Art finden sich in der Literatur zerstreut, und es wäre unmöglich, dieselben hier alle zusammenstellen zu wollen. Nur einige interessante Fälle sollen hier kurz geschildert werden und eine Einordnung in zwei Hauptklassen erfahren, deren Characteristica ich nachher herausschälen werde.

I. a) Polydactylie: Das berühmteste Beispiel bietet jenes französische Dorf im Departement d'Isère, dessen Bewohner, abgeschlossen von jeglichem Verkehr und durch Ineinanderheiraten alle mit einander verwandt, fast sämtlich 6 Finger und 6 Zehen besassen. Erst als der Ort durch die Eisenbahn dem Verkehr erschlossen wurde, und die Ehen mit normalen Leuten aus den umliegenden Orten zunahmen, schwand auch diese Endemie der Sechsfingrigkeit langsam.

Joachimsthal berichtet ähnliches von einer maltesischen Familie. Hier vererbte der Mann seine Sechsfingrigkeit auf

einen seiner 4 Nachkommen, von welchem die Anomalie auf 3 von seinen 4 Kindern überging, während einer seiner normalen Brüder gleichfalls Kinder mit Polydactylie zeugte. Endlich füge ich noch eine Mitteilung Potts an: Eine Daumenmissbildung, zwischen Schiefstellung, angedeuteter und ausgesprochener Verdoppelung des Nagelgliedes bis zu völliger Polydactylie variierend, fand sich durch 3 Generationen hindurch bei insgesamt 20 Personen, während nur 9 Glieder der Familie normal waren.

b) Syndactylie: Hier ist die Beschreibung Ebsteins von Interesse, wonach Verwachsungen der mittleren Finger und meist auch der entsprechenden Zehen mit geringfügigen Variationen 5 Generationen hindurch fast bei allen Familiengliedern auftraten. — Peltesohn referiert einen Fall Tetsuo Miyata's, wonach ein Mädchen mit totaler Syndactylie sämtlicher 4 Extremitäten behaftet war, während ein Grossonkel väterlicherseits Syndactylie zweier Zehen hatte.

Syn- und Polydactylie treten sehr oft gleichzeitig neben einander auf, eine Tatsache, die in schöner Weise illustriert wird durch folgenden Klaussnerschen Fall: St. hat 10 normale Geschwister. Sein Vater aber, sowie 3 von 6 Onkeln und 9 von 16 Kindern hatten ähnliche Missbildungen wie er. Diese bestanden mit leichten Variationen in einer Syndactylie der ulnaren Finger (meist beidseitig) und in einer Verdoppelung des linken (seltener auch des rechten) vierten Fingerstrahls, welche die Phalangen völlig, den Metacarpus teilweise betraf.

c) Adactylie: Joachimsthal zitiert eine Beobachtung, welche Krabbe bei einer isländischen Familie machte. Hier trat in 3 Generationen Finger- bzw. Zehenmangel verschiedener Art bei den meisten Familiengliedern auf.

d) Für Brachydactylie nennt Kümmel ein Beispiel, wonach in 2 Generationen die Familienglieder nur zweigliedrige Finger hatten. Klaussner beschreibt eine Familie, in welcher 3 von 4 Geschwistern sowie der Grossvater Verkürzung der Phalangen aufwiesen.

e) Spalthand-Spaltfuss. Hiefür gibt es zahlreiche Beispiele. Zu erwähnen ist hier vor allem Kümmels Fall 15: Die Spalthand vererbte sich vom Urgrossvater durch 3 Generationen hindurch unter Ueberspringen der zweiten. Der Urgrossvater selbst hatte sich die Verstümmelung künstlich zugezogen, in-

dem er sich den linken Mittelfinger abhackte. — Klaussners Fall 17 berichtet von einer Spalthand linkerseits bei einem von 6 Geschwistern, deren Vater in der Jugend den linken Mittelfinger verlor. — C. Mayer zählt in einer Familie 39 Fälle von Spalthand- bezw. Spaltfuss auf. Auch hier ist die Kombination mit Syndactylie eine ziemlich häufige.

f) Sonstige Defecte an den Extremitätenenden: Vor allem muss hier die Dissertation von Scheffen erwähnt werden: Mutter, Sohn und wahrscheinlich auch Tochter zeigen ziemlich gleiche Missbildungen der Hände und Füsse, während ein weiteres Kind normal ist. Sohn und Tochter stammen von verschiedenen Vätern. Die Missbildungen bestehen: 1) in einem Defect sämtlicher Hand- und Fusswurzelknochen, wobei die proximale Reihe besser ausgebildet ist als die distale; 2) in einer mangelhaften Ausbildung der Metacarpalia, indem links zwei, rechts drei ulnare Mittelhandknochen vorhanden sind; 3) im Erhaltensein nur der beiden Kleinfinger; 4) in einem Defect der Füsse, da nur Talus, Calcaneus, Naviculare und Kleinzehenstrahl vorhanden sind. — Einen ähnlichen Fall schildert Pott: Von 4 Kindern einer Familie zeigten das 2. und 4. Kind fast völlig symmetrische Missbildungen der Hände und Füsse, die in beiden Fällen eine grosse Aehnlichkeit aufwiesen. An den Füssen fehlten der zweite, dritte und vierte Zehenstrahl beiderseits bei beiden Geschwistern, die Verstümmelungen der Hände, in Adactylie bestehend, wichen etwas von einander ab.

II. Grössere und unregelmässige Defecte: Hierher zu rechnen ist die von Frieben zitierte Veröffentlichung Volkmanns und Bidders, wonach ein Vater eine einseitige Fibulamissbildung auf 3 Söhne vererbte; während 3 Generationen trat der Fibuladefect 7 mal auf. — Bei Kirmisson findet sich ein von Robert veröffentlichter Fall von rechtsseitigem Ulnadefect erwähnt, der einen Mann, dessen Schwester, einen seiner Neffen und 3 seiner eigenen Kinder in ziemlich gleichmässiger Weise betraf. — Joachimsthal berichtet von einer Mutter mit 5 Kindern, die sämtlich missbildet waren. Die Mutter hatte doppelseitige Daumenluxation, ihr zehnjähriger Sohn hatte links Defect des gesamten Radialstrahls, rechts hing der Daumen als rudimendäres Gebilde am Zeigefinger. Die linke Hand stand in Varusstellung, über processus styl. ulnae war eine narbige Einziehung. Der 8jährige Sohn zeigte rechts ähnliche Verhältnisse wie sein älterer Bruder, links ist die ge-

samte obere Extremität nebst Schultergürtel zurück geblieben. Oberer Teil des Radius fehlt, ebenso der Daumen. Das dritte, verstorbene Kind hatte wahrscheinlich totalen Radiusdefect rechts. Das vierte Kind zeigte eine Deviation des Endgliedes des linken Daumens. Das 2jährige Mädchen endlich hatte beiderseits einen dreigliedrigen, nicht opponierbaren Daumen. — O. Schmid pupliziert einen Fall, wonach die Mutter den rechten Daumen, und deren erstes Kind beide Kleinfinger verdoppelt hatte, während das zweite Kind die Missbildung der Mutter, dazu aber noch partiellen rechtsseitigen Radiusdefect mit Fehlen des oberen Teiles aufwies. — Endlich fand ich noch bei Kirmisson einen Fall von Bouvier erwähnt: Ein Vater litt an einseitigem Radiusdefect und Klumphand. Von dessen fünf Kindern hatten vier Adactylien verschiedenen Grades.

Die unter I und II zusammengefassten Gruppen unterscheiden sich von einander in mehrfacher Weise. Während ich für die erste Gruppe nur die markantesten Beispiele anführte, habe ich für die zweite alles diesbezügliche aus der von mir benützten Literatur zusammengestellt. Der Unterschied in der Häufigkeit des Auftretens ist ein sehr auffälliger. Während ferner die unter I fallenden Missbildungen im allgemeinen zu grosser Symmetrie und zu einer gewissen Constanz mit relativ geringen Variationen bei den einzelnen Familiengliedern neigen, finden wir bei der 2. Gruppe Tendenz zur Asymmetrie und zu grösseren Variationen bei den einzelnen Individuen. Wir werden deshalb auch beide Gruppen gesondert zu betrachten haben.

Als Hauptmerkmal der ersten Gruppe sind hervorzuheben folgende Punkte: 1) die grosse Gleichartigkeit des Defektes bei den einzelnen Generationen und Individuen; 2) die Tendenz der Missbildung, sich durch viele Generationen und auf viele Individuen zu vererben; 3) das Befallensein nur der Enden der Extremitäten; 4) die Tendenz zur Symmetrie; 5) der völlige Mangel an äusserlich erkennbaren Ursachen, z. B. Druckpunkten u. s. w.

Diese Tatsachen beweisen zur Evidenz, dass es sich hier nicht um äussere Ursachen, sondern lediglich um endogene Momente handeln kann. Würde man aber dennoch, wie das Joachimsthal und andere tun, eine Anomalie des Amnion annehmen, so wäre damit in Bezug auf besseres Verständ-

nis nichts gewonnen. Denn dann würde eben eine Vererbung der die Missbildung hervorrufenden Ursache angenommen, und diese müsste ihrerseits doch wieder auf einem Fehler im Keimplasma beruhen, da auch die Amnionanlage als Teil des Embryo in der Keimzelle determiniert sein muss. Es ist natürlich möglich, dass dieser Determinant mangelhaft beschaffen ist, und dass es somit zu einer Entwicklungsstörung des Amnion kommen kann. Dass aber diese Amnionenge bei mehreren Individuen einer oder gar mehrerer Generationen Missbildungen von so frappanter Konstanz erzeugen sollte, erscheint mir wenig glaubhaft, um so mehr, als ich nicht nur der Amnionenge allein, sondern auch der jeweiligen Insertionsstelle des Eies und der davon abhängigen, wechselnden Druckverhältnissen einen mitbestimmenden Einfluss auf die Art der Missbildung zu schreiben möchte, wie oben ausgeführt wurde. Alle auch sonst noch in Betracht kommen-Faktoren, wie Fruchtwassermenge u. s. w. — wir kennen jedenfalls noch lange nicht alle — müssten mit ungeheurer Präcision zusammenwirken, wenn als Resultat lange Generationen hindurch gerade immer nur ein ganz bestimmter Defect entstehen sollte. Ferner müsste in dem einen oder anderen Falle doch einmal eine nachweisbare Spur von Amnionenge oder Verwachsung sich gefunden haben. Doch ist nirgends eine diesbezügliche Notiz zu finden. Somit werden wir die missbildende Ursache in den Determinanten der Extremitätenanlage, bezw. ihrer äussersten Enden zu suchen haben. Man wird sich vorstellen müssen, dass der Defekt, den diese Determinanten aufweisen, ein relativ geringer ist, der nicht den groben Bau, sondern nur die feinere Ausgestaltung betrifft.

Es kann der Einwand erhoben werden, dass wir in vielen Fällen von vererbter Fingermissbildung Poly- und Syndactylie bald nebeneinander, bald für einander auftreten sehen. So schreibt Schwalbe (Münchener mediz. Wochenschrift 1906 No. 11): „Poly- und Syndactylie vertreten sich. Das weist darauf hin, dass nicht die Polydactylie vererbt wird, sondern die Amnionanomalie, welche die Polydactylie bedingt.“ Jedoch weist derselbe Autor eine primäre Keimesvariation keineswegs als unmöglich zurück, sie sei nur noch nicht bewiesen. Mir scheint die Annahme einer solchen Variation mehr für sich zu haben, weil ich mir nicht vorstellen kann, aus vorhin erörterten Gründen, dass die vererbte Amnionanomalie immer so exakt abgestimmt sei, dass eben nur die

Finger betroffen werden. Es spielen doch genug physiologische und mechanische Einflüsse accidenteller Art mit, die das Bild unbedingt viel wechselvoller gestalten würden. Ich möchte eine Erklärung der Combination von Poly- und Syndactylie versuchen mit Hilfe der Vries'schen Mutationstheorie: Vries vergleicht das Zustandekommen von Mutationen und Variationen mit einem schwankenden Polyeder. Kleinere Erschütterungen bewirken ein vorübergehendes Oscillieren um die alte Gleichgewichtslage, ein stärkerer Stoss wirft den Polyeder auf eine neue Seite mit neuer Gleichgewichtslage. So scheint mir auch in obigen Fällen eine Art „Erschütterung" der Struktur des Keimplasmas vorzuliegen, wodurch kleinere, bei den einzelnen Individuen nur leicht wechselnde Schwankungen des Baues hervorgerufen werden, die sich nach ein par Generationen von selbst verlieren können, sowie der Würfel nach einiger Zeit von selbst wieder zur Ruhe kommt, wenn die Wirkung des Stosses abgeklungen ist. In einigen Fällen ist sogar mit Wahrscheinlichkeit bekannt, wodurch dieser Stoss, diese Erschütterung des Protoplasmas bewirkt wurde. So hat man öfters derlei vererbliche Missbildungen bei Consanguinität beobachtet, wie uns am besten das Beispiel der endemischen Polydactylie in jenem französischen Dorfe dartut. In den meisten anderen Fällen fehlen allerdings diesbezügliche Angaben, vielleicht deshalb, weil man diesen Umstand keine Bedeutung beimass.

Mit Hilfe dieses Vergleiches liese sich auch ganz gut dartun, warum diese vererbten, konstanten Missbildungen immer nur ganz geringer Art sind, während grössere Defecte, z. B. Humerus- und Radiusdefecte scheinbar nicht auf Keimesvariation beruhen, jedenfalls sich nicht in dieser konstanten Art zu vererben scheinen, denn ein solches Auftreten wäre schon kein Oscillieren mehr, das wäre eine tiefgreifende Aenderung, ein Ueberschlagen des Würfels um mehrere Kanten.

Dass die durch endogene Momente bedingten Missbildungen im Allgemeinen zu Symmetrie neigen, wird man von vornherein erwarten dürfen. Denn es werden die Determinanten eines Extremitätenpaares unter einander völlig identisch sein, sonst würde wohl ihre Ausbildung, die ja zuerst vom Nervensystem unabhängig ist, nicht so gleichmässig erfolgen. Anderseits wird auch der Unterschied zwischen den Determinanten der oberen und unteren Extremität kein prin-

zipieller sein, sondern sich nur insoweit zeigen, als das Princip der Arbeitsteilung im Laufe der Entwicklung eine Aenderung der ursprünglich gleichen Skelettanlage bedingte. Auf jeden Fall werden ihre gegenseitigen Beziehungen sehr enge sein. Sehen wir doch auch hier die Correlationen zwischen oberer und unterer Extremität angedeutet dadurch, dass sie zuerst in Form der Wolffschen Leiste ein einheitliches Ganze darstellen. Ideal werden diese Anschauungen illustriert durch den bereits skizzierten Fall von Scheffen.

Aus den eben gepflogenen Ueberlegungen heraus möchte ich auch bei solchen Fällen von symmetrischen Missbildungen sämtlicher 4 Extremitäten, die erstmals und als einzige in einer Familie auftreten, eine primäre Keimesvariation nicht von vornherein für unwahrscheinlich halten, wenn sonstige Anhaltspunkte für exogene Ursachen fehlen. So neige ich, ohne indess dogmatisieren zu wollen, dazu, z. B. den Fall 28 von Klaussner, der eine Missbildung beider Hände und Füsse im Sinne einer Syn- und Adactylie aufweist und grösste Symmetrie zeigt, als durch Keimesvariation bedingt anzusehen, trotzdem der Fall vereinzelt in der Familie dasteht.

Noch einige Fragen sind hier kurz zu streifen: Es ist versucht worden, die Polydactylie als Atavismus aufzufassen. Doch wurde dem mit Recht entgegengehalten, dass bis jetzt keine pleiodactylen Ahnenformen bekannt sind, worauf die Polydactylie zurückgeführt werden könnte. —

Ferner mag beim Durchlesen der Beispiele von Spalthand die Frage auftauchen, ob wohl ein Zusammenhang bestehe zwischen der artificiellen Verstümmelung des Urgrossvaters und der Missbildung seiner Nachkommen. Ernst Ziegler antwortet auf diese Frage: „Verletzungen der Hand sind so enorm häufige Vorkommnisse, dass es gewiss nichts auffälliges hat, wenn der Mann, der Kinder mit missbildeten Händen erzeugt, sich erinnert, Verletzungen an den Händen gehabt zu haben.“ Auftreten von erblichen Missbildungen ist nach ihm nur durch Keimesvariation möglich. Ziegler weist darauf hin, dass selbst Jahrhunderte lang durch Völkersitten geübte Verstümmelungen von Körperteilen keine Vererbung des Defektes hervorzurufen vermochten.

Semon fasst neuerdings seine Ansichten so, dass zwar in Bezug auf Vererbungsmöglichkeit von Verletzungen die

Ergebnisse negativ seien. Es sei aber zu beachten, dass nicht die Vererbung des Defektes als solchen, sondern nur die Reaction auf den Defekt in Betracht komme. Jedenfalls könne die Möglichkeit einer durch Verstümmelung bedingten, spezifischen Reizwirkung nicht schlechtweg geleugnet werden. — Vielleicht also ist diese Missbildung, weil relativ häufig, auch leichter durch eine solche spezifische Reizwirkung hervorzurufen. Denn auch Klausner erwähnt ein ähnliches Beispiel.

Eine interessante Angabe fand ich noch bei Klaussner, wonach, wenn die Aussagen der Eltern richtig waren, die endogene Natur der Entstehung über allen Zweifel erhaben erscheint. Es handelt sich nämlich um im übrigen normale, jedenfalls eineiige Zwillinge, die angeblich spiegelbildlich gleiche Missbildungen der Finger, der eine an der rechten, der andere an der linken Hand hatten.

Von der bisher besprochenen ersten Gruppe unterscheidet sich die zweite in mehrfacher Weise: 1) durch geringere Neigung zur Symmetrie; 2) durch Tendenz zur Inconstanz der Art der Missbildung in der Vererbung, sowie durch gegeringere Vererblichkeit, 3) durch die Grösse des Defects, 4) durch öfteres Auftreten von Druckpunkten, was von besonderer Wichtigkeit ist. Hier scheint mir der Gedanke berechtigt, in einer Vererbung der Amnionanomalie die missbildende Ursache zu suchen. Denn mag auch die Art der Amnionanomalie bei den einzelnen Individuen eine grosse Konstanz aufweisen, der resultierende Defect wird doch immer ein etwas verschiedener sein, da hiebei die Druckverhältnisse, die Menge der Amnionflüssigkeit u. s. w., wie schon erwähnt, eine nicht unwichtige Rolle spielen. Nur so ist es zu verstehen, dass in dem einen Fall z. B. ein Radiusdefect besteht, während die Geschwister oder die Kinder des Trägers dieser Missbildung einen Defect nur der Finger aufweisen. Mit grosser Konstanz hat sich in dem von Frieben zitierten Fall Volkmanns und Bidders der Fibuladefect vererbt, eine Tatsache, die sich etwas im Widerspruch zu den Merkmalen dieser Gruppe setzt. Aber der Umstand, dass es gerade ein randwärts gelegener Knochen ist, der von der Noxe betroffen wurde, wird uns doch bestimmen, der Amnionenge die Schuld zuzuschreiben. Wie schon erwähnt, sind die Fälle von vererbbarem Radius- bezw. Fibuladefect sehr selten im Gegensatz zu den kleinen Defekten der Hände

und Füsse. Das geht zum Teil aus dem eben Gesagten hervor. Es scheint, dass Amnionanomalien höheren Grades nicht vererbt werden, vielleicht schon deshalb nicht, weil die Träger solcher Missbildungen vielfach noch Defekte anderer Art (Herzfehler u. s. w.) aufweisen, die sie nicht ins zeugungsfähige Alter kommen lassen oder aus anderen Gründen die Zeugung verhindern. Letztere Behauptung fand ich auch bei Lorenz ausgesprochen. Antonelli konnte 114 Fälle von Radiusdefect zusammenstellen, der älteste Patient war nur 27 Jahre alt.

Wenn ich zum Schlusse die endogenen Ursachen zusammenfasse, so möchte ich dieselben grob schematisch folgendermassen formulieren:

Zu den endogen entstandenen Missbildungen sind zu rechnen:

1) Missbildungen', die sich in mehr oder minder ähnlicher Weise bei mehreren Individuen in einer oder mehreren Generationen zeigen. Findet sich hiebei grosse Konstanz und weitgehende Symmetrie, so wird man den Defect im Determinanten für die Extremitäten zu suchen haben. Sind aber Symmetrie und Konstanz wenig ausgeprägt, so wird man Amnionanomalie annehmen können. Gesichert wird diese Annahme, wenn sich Druckpunkte und dergleichen nachweisen lassen.

2) Mit Wahrscheinlichkeit sind hierher zu rechnen auch jene erstmals in einer Familie auftretenden Missbildungen, die in absolut symmetrischer Weise alle 4 Extremitäten betreffen, während äusserlich erkennbare Ursachen fehlen.

3) Gleichartige Defecte bei Zwillingen.

Ich bin mir wohl bewusst, dass es ein Wagnis ist, bei bei dem noch in Frage herrschenden Dunkel ein Schema aufzustellen, gegen das vielleicht verschiedentliche Bedenken erhoben werden können. Ich mag in meinem Bestreben, in der Literatur Verstreutes zusammenzutragen, Gemeinsames herauszuschälen und ähnliche Fälle auf ähnliche Ursachen zurückzuführen, manchmal etwas zu weit gegangen sein. Ich hatte meinerseits den Eindruck, dass in der neueren Literatur den exogenen Momenten eine etwas zu grosse Bedeutung eingeräumt wird, oder dass man wenigstens lieber

noch eine vererbbare Anomalie des Amnion als eine solche der Extremitätenanlage annimmt. Letzteres ist nur ein Ausweichen vor der strikten Diagnose: Keimfehler. Aber auch wenn die Diagnose „amniogen-exogene Ursache" gestellt wird, haben folgende Worte Schwalbes Geltung: „Zum Schlusse weise ich darauf hin, dass wir uns in der Missbildungslehre keineswegs mit dem Nachweis begnügen dürfen, dass eine Missbildung amniogen entstanden ist, und glauben dürfen, dass mit dieser „mechanischen Erklärung" alles getan sei. Wir haben damit nur die nähere Ursache erkannt, die Amnionveränderungen selbst aber bedürfen durchaus noch einer genauen Untersuchung, ehe wir etwas Sicheres über ihre kausale Genese aussagen können." —

Nach diesen Darlegungen gehe ich nunmehr zur Schilderung der Fälle über.

## Fall I.

Rosa F., $1^1/_4$ Jahre alt, ist das 3. Kind normaler Eltern. Die beiden älteren Geschwister sind normal, auch in der Verwandtschaft fanden sich bisher nie Missbildungen. Die Geburt verlief normal, über die Beschaffenheit der Eihäute ist nichts zu erfahren. Die Mutter gibt ohne Befragen an, dass sie im 4. oder 5. Monat der Schwangerschaft über einen Brand in der Nachbarschaft sehr erschrocken sei, sie meint, darin eine Ursache für die Missbildung des Kindes gefunden zu haben. Das Kind war immer gesund bis auf die letzten Tage.

Status vom 18. II. 1914.

Normal grosses Kind von zartem Körperbau. Die Haut ist auffallend blass, das Unterhautzellgewebe ist stark entwickelt, etwas pastös. — Das Kind zeigt geistig eine seinem Alter entsprechende Entwickelung.

Kopf und Gesicht sind normal gebildet. An der Oberlippe zeigt sich, median gelegen, ein kleiner Pürzel, der beiderseits von einer kleinen Furche begrenzt wird. (Andeutung einer Hasenscharte?). Harter und weicher Gaumen o. B. Das Gebiss besteht aus 8 schön entwickelten Schneidezähnen und 4 Praemolaren.

Hals: o. B.

Lungen: Die Percussion ergibt normalen Schall. Bei der

Auskultation hört man über die beiden Lungen zahlreiche Rasselgeräusche und Giemen, stellenweise Bronchialatmen. Die Atmung selbst ist beschleunigt und etwas forciert.

Herz: Bei der Percussion zeigt sich eine bedeutende Vergrösserung nach links und oben, in geringerem Masse auch nach rechts. Ueber allen Ostien ist ein lautes systolisches Geräusch hörbar, doch ist die Stelle der stärksten Intensität nicht mit Sicherheit bestimmbar.

Obere Extremitäten:

Schon bei blosser Betrachtung fällt eine beträchtliche Verkürzung beider Arme auf, ferner die eigentümlichen Schulterkonturen, der Mangel zweier Finger an beiden Händen und die Varusstellung der rechten Hand. Die genauere Untersuchung ergibt folgendes:

Schulterblatt und Schlüsselbein sind beiderseits normal entwickelt. Doch befindet sich auf beiden Seiten, ganz symmetrisch an der Aussenseite des Acromion gelegen, eine stärkere Verwachsung der Haut mit der Schultergräte, die, bei gleichmässigem Herabhängen der Schultern kaum wahrnehmbar, sofort als deutliches Grübchen sichtbar wird, wenn sich Arm oder Schulter bewegt. Die Subcutis ist an dieser Stelle rarefiziert, die Haut darüber schlechter beweglich und weniger gut abhebbar, das den Körper sonst bedeckende Fett fehlt hier.

Die Schultergelenkpfanne ist beiderseits bequem abzutasten, sie ist leer, wodurch die staffelförmigen abgeschrägten Schulterkonturen zustande kommen, wie sie für eine Luxation charakteristisch sind. Ein Humeruskopf ist nicht zu fühlen, der Humerus selbst ist beidseitig als kurzer dicker Stumpf fühlbar von wenigen Centimetern Länge. Seine Verbindung mit dem Vorderarmskelett scheint eine unbewegliche zu sein. Dieser Gelenkverbindung entspricht ein kleiner Wulst der Weichteile gleich oben unter der Schulter. Die Achselfalte reicht auffallend hoch.

Am Vorderarm ist rechts wie links nur ein einziger Knochen zu palpieren.

Die rechte Hand steht in Varusstellung und artikuliert mit der medialen Seitenfläche des Unterarmknochens, während dessen Ende, das einen schwachen Prozessus styloideus aufweist, frei nach vorne prominiert. Das Ganze macht den

Eindruck einer Wetterfahne. An der Hand fehlt der Daumen nebst Daumenballen und scheinbar auch der Zeigefinger, doch ergibt die Palpation, dass sein Skelett erhalten, aber in Form einer Syndactylia cutanea mit dem Mittelfinger verbunden ist. Nur das verkümmerte Endglied des Zeigefingers hat sich äusserlich abgetrennt. Die 3 ulnaren Finger sind normal.

Die linke Hand steht richtig, zeigt aber im übrigen äusserlich denselben Befund wie rechts, auch hier erscheint das Endglied des Mittelfingers gespalten. Nur ergibt hier die Palpation, dass ausser dem Endglied keine weitere Knochenanlage vom Zeigefinger vorhanden ist.

Ueber das Armskelett ziehen die massigen, d. h. durch pastöses Fett voluminösen Weichteile in konischer Verjüngung nach abwärts, nur an der Stelle des Ellenbogengelenks den oben erwähnten spindelförmigen Wulst aufweisend. Diese pastösen Massen verhindern eine exacte Untersuchung des Knochenreliefs und machen eine genaue Messung unmöglich. Im Ganzen gewinnt man den Eindruck, dass der rechte Arm etwas länger sei als der linke. Die Messung ergibt etwa 19 cm. für die gesamte rechte Extremität, gemessen vom Acronion zur Spitze des Mittelfingers, gegen 17 cm für die linke Extremität. Der Grund für die Verkürzung der linken Seite liegt in deren kürzerem Humerusrudiment, dessen Länge allerdings, ebenso wie rechts, nicht genau bestimmbar ist.

Von grösseren Muskeln fehlt der Pectoralis major wahrscheinlich ganz, ebenso kann von Biceps und Triceps keine Rede sein. Der Deltoideus ist nur schwach entwickelt, Pectoralis minor ist vorhanden.

Einen klaren Einblick in die Verhältnisse, von denen ja jene des Skeletts am meisten interessieren, ermöglicht uns das Röntgenbild. In Kürze sei vorweggenommen, dass der riesige Herzschatten das percutorische Ergebnis bestätigt. Scapula, Clavicula und Thorax erweisen sich als normal.

Rechter Arm: Vom Humerus ist nur das untere Drittel zu sehen, dessen Schatten, nur wenige Centimeter lang, sich nach oben zuspitzt. Der Schatten hat die Form einer Keule. Von einer Eminentia capitata ist nichts zu sehen. Der Vorderarm trägt nur einen Knochen, der, sehr grazil gebaut und gradlinig verlaufend, oben mehr der Ulna, unten mehr dem

Radius gleicht. Von einem processus styloideus ist nichts zu sehen, das Olecranon ist vorhanden. An der Medialseite des Gelenkendes zeigt der Knochen eine Abschrägung entsprechend der Artikulation mit der Handwurzel, die in rechtwinkeliger Varusstellung aufsitzt. Von den Handwurzelknochen ist nur ein kleiner Kern, wohl dem Capitatum zugehörig, sichtbar. Die Hand zeigt nur 4 Strahlen, von welchen die 3 ulnaren normales Verhalten zeigen, während der radial gelegene und mit seinem Nachbar durch Syndactylie verbundene Strahl sehr schwächlich erscheint. Seine Grundphalanx ist der des dritten Fingers genähert, Mittel und Endphalanx sind sehr kümmerlich gebaut und nach der ulnaren Seite hin abgebogen.

Linker Arm: Man sieht den Kern eines Caput humeri, daran anschliessend einen kurzen dicken Humerus mit quadratischen Schatten. Der Vorderarmknochen erscheint wesentlich dicker als rechts, zeigt ebenfalls fast geraden Verlauf. Olecranon scheint hier zu fehlen. Processus styloideus nicht sichtbar. Die Handwurzel weist ebenfalls einen Knochenkern auf, der gleichfalls dem Capitatum entsprechen dürfte. Dann folgen hier nur 3 ziemlich gleichmässig ausgebildete Strahlen. Die beiden Endphalangen des Mittelfingers sind verdoppelt, doch ist das radial gelegene Zwillingsglied nur rudimentär entwickelt. — Die Hand steht gerade.

Funktion: Die Arme hängen für gewöhnlich schlaff herab, können aber bis etwas über die Horizontale gehoben und ziemlich ausgibig bewegt werden. Die Kraft aller Bewegungen, vor allem jener im Schultergelenk, ist gering.

Rotation der Arme ist im Schultergelenk möglich. Das Ellenbogengelenk erweist sich vor dem Röntgenschirm rechts als beweglich, links als unbeweglich; es macht hier den Eindruck, als ob es reseziert worden wäre. Pro- und Supination sind möglich, werden aber beiderseits im Schultergelenk ausgeführt. Da Schulter- und Ellenbogengelenk so nahe bei einander liegen, gestaltet sich diese Untersuchung ziemlich schwierig, auch vor dem Röntgenschirm.

Das Handgelenk ist links passiv gut beweglich, rechts vermag die Varusstellung nur mit Mühe korrigiert zu werden. Das Kind beugt das linke Handgelenk nur wenig ab. Mit den Händen weiss es geschickt umzugehen. Dargereichten Zwieback nimmt es nach Art einer Cigarette zwischen

den gespreizten Mittel- und Ringfinger. Wegen der Klumpstellung der rechten Hand, die die Beweglichkeit erheblich erschwert, wird die linke Hand bei Ausübung von Handlungen bevorzugt. Wenn das Kind den Zwieback zum Munde führt, senkt es den Kopf tief, um die behinderte Hebung des Arms und den Ausfall des Ellenbogengelenks auszugleichen.

Kurz zusammengefasst ergibt sich also: Andeutung von Hasenscharte, congenitaler Herzfehler; doppelseitiger partieller Humerusdefect, doppelseitiger totaler Radiusdefect. Links ankylotisches Ellenbogengelenk, rechts Klumphand. Defecte der radial gelegenen Finger, Druckpunkte an den Acromien.

Schwierig ist es nun, den Fall in eine der von Kümmel aufgestellten Klassen einzureihen. Kümmel, dessen Einteilungssystem der Missbildungen heute noch trotz mancher, sich auch in unserem Falle zeigender Mängel, die beste ist, unterscheidet:

1) Strahldefecte: Anomalien, die auf dem Fehlen grösserer Teile eines Strahles, d. i. eines jener Abschnitte beruhen, in welche morphologisch die Extremität der Länge nach gegliedert ist. Hierher rechnet er Radius-Ulna-Tibia- und Fibuladefect.

2) Atypische Strahldefecte, eine Unterabteilung der vorigen: Der distale Teil des Gliedes zeigt ziemlich typischen Strahldefect, daneben ist aber auch eine meist hochgeradige Anomalie des proximalsten Knochens und selbst des betreffenden Gürtels vorhanden.

3) Unvollkommene Entfaltung in der Richtung der Achse. Hierher gehört nach Kümmel die Focomelie, die entweder in mangelhaft entwickeltem Oberschenkel (seltener Oberarm) bei ziemlich gut entwickeltem Unterschenkel (Unterarm) besteht, oder aber darin, dass Ober- und Unterarm rudimentär sind bei gut entwickelter Hand.

4) Enddefecte, vor allem durch amniogene Amputationen.

5) Spalthand, Syndactylie, Polydactylie u. s. w.

Von den ersten drei hier in Frage kommenden Klassen gibt keine einen ganz passenden Rahmen ab für unseren Fall, weil Kümmel mit jeder derselben ziemlich exemplifizierte Begriffe verbindet, wodurch die Klassen wenig scharf von einander abgegrenzt werden, so dass wir im Zweifel sind, für welche wir uns entscheiden sollen, da der Fall eigentlich

mit allen dreien viel gemein hat. Am ehesten möchte ich ihn unter die atypischen Strahldefecte einreihen.

Dass das Schema kein ganz ideales sein konnte, wird klar, wenn man bedenkt, dass es von Kümmel auf Grund der ihm vorliegenden Fälle entworfen wurde, die trotz aller Reichhaltigkeit nicht erschöpfend sein konnten. Man wird deshalb, wenn sich das Material genügend gemehrt hat, da und dort Verbesserungen vornehmen können. Bis dahin müssen wir die kleinen Mängel mit in Kauf nehmen.

Die Ursache dieser Missbildung ist nach den eingangs gegebenen Darlegungen mit ziemlicher Sicherheit in einer Enge des Amnion zu suchen. Denn wenn auch der Fall durch weitgehende Symmetrie und durch die Combination mit einem Herzdefect auf den ersten Blick den Eindruck macht, als müsse ein Keimfehler zu Grunde liegen, so werden uns die völlig negative Familienanamnese, die erwähnten Druckpunkte und eben jene Verbindung mit einem Vitium cordis, die sich durch die enge Nachbarschaft von Herz- und Armanlage erklärt, in der Diagnose „Amnionenge" stützen. Dieser Enge ist der grösste Teil des Humerus und der gesamte Radialstrahl, weil am weitesten randwärts gelegen, zum Opfer gefallen. Es scheint etwas wunderlich, dass die relativ schwachen Hände so gut erhalten sind im Gegensatz zum Humerus, der doch infolge seiner Stärke dem Druck des Amnion grösseren Widerstand entgegensetzen müsste. Kümmel erklärt das so: das Hindernis sei geringgeradig und erst spät in Wirksamkeit getreten. Dann habe die Hand, die sich, wie erwähnt, zuerst ausdifferenziert, ihr rapides Wachstum hinter sich, während für die sich später absondernden proximalen Abschnitte erst jetzt das Wachstum einsetzt. Tritt also das Hemmnis im geeigneten Zeitpunkt ein, so wird die Hand wenig, das Armskelett starken Schaden nehmen, erstere wird sich erholen können, letzteres in der Entwicklung dauernd geschädigt bleiben.

Trotz der riesigen Zahl der in der Literatur beschriebenen Fälle von Missbildung der oberen Extremitäten finde ich nur wenige, die mit dem vorliegenden Falle grössere Aehnlichkeit aufweisen. Der Umstand, dass neben einem doppelseitigen Defekt des Radialstrahls auch ein solcher des Humerus besteht, gibt der Missbildung ihr besonderes Gepräge. Einseitige Defekte solcher Art sind häufiger notiert.

Ueber doppelseitigen Humerusdefect bei relativ gut erhaltenem Unterarm finde ich in der Literatur nur 4 Angaben bei Frederici, Otto, Boerner und Kümmel. Doch scheint die Aehnlichkeit keine sehr weitgehende zu sein. Was sonst noch an Oberarmdefekten erwähnt ist, ist einseitig oder gehört unter die Klasse der Focomelie. Hlawaceck berichtet von einer Missbildung der oberen Extremitäten, welche links in einem rudimentären Vorhandensein des Humerus, ferner in totalem Radiusdefect und Fehlen der 2 radialen Finger bestand. Ellenbogengelenk beweglich. Rechts bestand typischer Radiusdefect, Klumphand und Mangel des Daumens und Zeigefingers. Dieser Befund bietet eine weitgehende Aehnlichkeit mit unserem Falle. Nur hat er ein Minus an Defecten, indem der rechte Humerus intact ist. Ferner möchte ich anführen Klaussners Fall 12: Es handelt sich um eine doppelseitige Missbildung der oberen Extremitäten bei einem Knaben. Rechts fehlt, ein sehr seltener Befund, nur der Daumen, während der dreigliedrige Zeigefinger verdoppelt ist, aber nur einen Nagel trägt. Links findet sich ein nur wenige Centimeter langes Humerusrudiment, es fehlt der gesamte Radialstrahl, das Ellenbogengelenk verhält sich wie ein reseciertes Gelenk. — Bei Klaussners Fall 13, der durch weitgehende Symmetrie auffällt, fehlen die Humeri beidseitig ganz, ebenso besteht rechts wie links totaler Radiusdefect mit Fehlen der zwei radialen Finger. Hände in Varusstellung. Interessante Verhältnisse bietet ein Fall Erlichs: Bei einem weiblichen Foetus besteht links partieller Humerusdefect (Länge 2 cm, gegen rechts 6 cm) mit Radiusmangel und Mangel der radialen Finger sowie Klumphand. In der Cavitas glenoidalis findet sich ein knopfartiger Fortsatz (verwachsenes caput humeri ?). Der Rabenschnabel fehlt. Schlüsselbein beiderseits verdoppelt.

Die sonstigen, die oberen Extremitäten betreffenden schweren Defekte kann ich kurz streifen. Hierher gehören die Amputationen durch amniotische Bänder, die, je höher oben sie ihre schädigende Wirkung äussern, um so schwerere Missbildungen hervorrufen, so dass in den schlimmsten Fällen nur ein Stumpf bleibt wie nach einer Exarticulation im Schultergelenk, dem dann und wann Finger oder Handrudimente aufsitzen. Diese Rudimente werden von manchen als Regenerationsproducte, von anderen als auf embryonaler Stufe stehen gebliebene Gebilde aufgefasst. — Aehnliche Bilder kommen auch durch Amnionenge allein zustande. Hierher werden

die Fälle von Focomelie zu rechnen sein. Kümmel bringt ein derartiges Beispiel, wo beiderseits eine ziemlich normale Hand mit unbeweglichen Fingern einem wenige Centimeter langen Armstumpf aufsass, der nur ein winziges Humerusstückchen und die Rudimente einer knorpeligen Ulna enthielt. Einen schönen Fall von einseitiger Flossenbildung bringt auch Joachimsthal: die linke obere Extremität eines Knaben besteht nur aus der ziemlich normalen Hand mit verkümmertem Daumen, die direkt der Schulter aufsitzt. Die Hand ist etwas beweglich, die Finger sind steif.

Es ist auffallend, auch trotz jener von Kümmel gegebenen Erklärung, dass die Hand erhalten bleiben kann, während das ganze Armskelett zu Grunde geht. Ich möchte folgende Erklärung geben: Nach den Ergebnissen von Wiedersheim, Strasser u. a., welche diesbezügliche Untersuchungen an Amphibien vornahmen, wirkt die Enge des Amnion in der 4. Woche ein. In derselben Zeit schneiden an der Hand die Interdipitalfalten ein, das Handskelett hat sich also schon knorpelig verdickt. Infolge günstigerer mechanischer Bedingungen (günstigerer Hebelwirkung u. s. w.) kann sich das Handgelenk bald ausbilden, die Handanlage vermag deshalb dem Druck leichter auszuweichen. Die proximalen Abschnitte, die sich erst später abgliedern, vermögen den Druck nicht zu umgehen, und das noch weiche Skelettmaterial wird deshalb zerdrückt.

Wenn unser Fall, was den Humerusdefect anlangt, ziemlich vereinzelt dasteht, so finden sich umso mehr Beispiele von Radiusdefect in der Literatur, die sich mit dem vorliegenden decken. Seit der ersten Publikation, die 1733 durch Petit erfolgte und einen doppelseitigen Radiusdefect mit Varusstellung der Hand betraf, haben sich derartige Beobachtungen bis gegen Ende des 19. Jahrhunderts nur langsam vermehrt. Burkhardt konnte 1890 erst 10 Fälle zusammenstellen. Hoffa aber nannte 1891 bereits 39, O. Schmid zählte 1893 48 Fälle, Kümmel stellte 1895 schon 67 Fälle zusammen und Antonelli brachte es 1905 auf 114 Beispiele. Somit ist diese Missbildung eine ziemlich häufige. In sehr vielen Fällen ist der Radiusdefect ein doppelseitiger, so findet sich die Doppelseitigkeit 21mal unter 48 Fällen Schmids angegeben. Sonst scheint bei Einseitigkeit die rechte Seite öfter befallen zu sein.

Der Radiusdefect ist bei Rosa F. ein ganz typischer: es fehlt nicht nur die Speiche als solche, sondern der ganze Strahl, d. h. auch die radialen Handwurzelknochen (os naviculare, multangulum majus) und die gesamte Daumenanlage. Wie weit hier die Carpalia fehlen, lässt sich bei dem Kinde jetzt allerdings noch nicht feststellen, weil die Verknöcherung erst später eintritt. Aber es ist nach dem Fehlen der übrigen Teile des Radialstrahls höchst wahrscheinlich, dass auch sie nicht vorhanden sind, obwohl Ausnahmen in dieser Hinsicht vorkommen können. Auch die rechterseits bestehende Klumphandstellung findet sich in den meisten Fällen. Sie ist von verschiedenen Seiten damit erklärt worden, dass die Hand durch den Amniondruck zur Seite gedrängt worden sei. Andere (Glässner) nehmen ein Stehenbleiben auf früher Entwicklungsstufe an. Beide Erklärungen befriedigen aber nicht recht, und ich vertrete folgende Ansicht: Wenn mit Aplasie des Radius die eigentliche Stütze für die Hand wegfällt, so wird die Handwurzel exzentrisch auf der Spitze der Ulna sitzen, die sich normalerweise nicht am Handgelenk beteiligt. Wenn sich nun das distale Ulnaende nicht in den allerfrühesten Stadien den neuen Verhältnissen anpasst durch Anlage einer breiten Gelenkfläche, so wird die Hand notwendig durch Muskelzug von der Spitze der Ulna nach der radialen Seite zu abgleiten und sich hier eine neue Gelenkfläche schaffen. Der seltenere Fall der Adaptierung der Ulna zum Handgelenk zeigt sich bei der linken Extremität des Kindes.

Mit ziemlicher Regelmässigkeit findet sich auch in der Literatur die Angabe, dass die Ulna eine leichte, nach aussen konvexe Krümmung aufweise. Diese Beobachtung lässt sich in unserem Falle nicht machen. Woher die Krümmung kommt, ist nicht ganz klar. Da sie sich aber gewöhnlich an Ellen zeigt, deren Hände in Varusstellung stehen, so möchte ich daraus den Schluss ziehen, dass dieselbe vom Muskelzug rührt, da die Muskeln gleichsam wie eine spannende Sehne an den Bogen wirken, der durch die Ulna und die abgerutschte Hand dargestellt ist. Dieser Spannung wird der längere Knochen durch eine Verbiegung nachgeben. Auch experimentell ist von Ollier bewiesen, dass von 2 paralellen Knochen der eine sich krümmt, wenn der andere in seiner Entwicklung gehemmt wird.

Eine bemerkenswerte Abweichung zeigt die linke Ulna dadurch, dass sie die rechte an Dicke erheblich übertrifft.

Es wäre denkbar, dass wir in ihr die verschmolzene bezw. durch den Druck des Amnion nicht zur Trennung gekommenen Anlagen von Radius und Ulna zu erblicken haben, so dass wir dann diesen Knochen auch nicht kurzweg als Ulna ansprechen dürfen. Sein breiter Querschnitt erlaubt die Ausbildung des Handgelenks an normaler Stelle. Einige ähnliche Beobachtungen sollen hier angeführt werden: Glässner beschreibt ein $2^1/_2$jähriges Kind, das links Defekte der Mittelhand und des Daumens aufwies, während rechts partieller Radiusdefect bestand; es war nur das obere Stück davon erhalten, der Daumen war atrophisch, die Ulna verkürzt und verbogen sowie stark verdickt. Ein ähnliches Beispiel, wonach der obere Teil des Radialstrahls in die verdickte Ulna übergegangen ist, bringt Gruber. Endlich ist bei Burckhardt eine Publication von Schulthess zitiert, wonach bei einem 12jährigen Mädchen rechts der obere Teil des Radius fehlte, während die Eminentia capitata und die Ulna entsprechend voluminöser waren. Es scheint also, wie Gruber bemerkt, durch Druck Coalescenz bewirkt werden zu können.

Ein Zeichen fehlt in unserem Falle, das sich sonst häufig bei Radiusdefect findet: die narbenartigen Einziehungen, die mit Vorliebe an frei prominierenden, wenn auch mehr oder minder hypoplastischen Processus styl. ulnae oder in der Gegend des Olecranon sitzen. Ueber ihre Entstehung ist das nötige schon gesagt, sie sind auch bei diesem Kinde, nur an seltenerer Stelle, am Acronion, festgestellt worden.

Einige ergänzende Bemerkungen sind noch zu den Fingerdefekten zu machen. Wir hatten rechts 4 Strahlen festgestellt, wobei der dem Zeige- und Mittelfinger entsprechende durch Syndactylie verbunden waren, links hingegen bestanden nur 3 Strahlen, während die Endphalangen des Mittelfingers verdoppelt waren.

Betrachten wir zuerst den Befund rechts. Für eine Verdoppelung sind von vornherein 2 Möglichkeiten gegeben: entweder ein Druck hat verhindert, dass eine äussere Abgliederung zustande kam (Syndactylie), oder eine mechanische Spaltung (z. B. durch Amnionfaden) hat eine Verdoppelung, eine echte Polydactylie bewirkt, was Barfourth und Fournier experimentell bewiesen haben. Für uns kommt hier nur die erste Möglichkeit in Frage, es vermochte sich nur das Endglied des Zeigefingers abzutrennen, während die übrigen

Glieder dem Mittelfinger eng angedrückt und in ihrer Entwicklung hiedurch erheblich geschädigt wurden, so dass der Zeigefingerstrahl sehr schmächtigen Bau aufweist. Links hat der Druck noch intensiver gewirkt und die gesamte Anlage des Zeigefingers vernichtet bis auf die sehr verkümmerten Endglieder, die der Grundphalanx des Mittelfingers seitlich aufsitzen und den Eindruck erwecken, als seien dessen Endglieder gespalten. Doch liegt für eine solche Annahme kein Grund vor, da wir auch sonst keine Anhaltspunkte für amniotische Fäden haben, die solche Spaltungen bewirken könnten, wie sie überhaupt das Bild der Hand- und Fingerdefekte äusserst bunt zu gestalten vermögen. So kann dasselbe Band, das z. B. durch sein Einschneiden eine Spalthand bewirkt, die übrigen Fingeranlagen so zusammendrängen, dass Syn- oder Adactylie die Folge ist, oder es vermag durch Zerren oder Einschneiden Polydactylie hervorzurufen.

Um vollständig zu sein, möchte ich noch sonstige am Unterarmskelett des öfteren vorkommende Defekte erwähnen. Hierher gehört der partielle Radiusdefect. Einige Beispiele wurden bereits erwähnt. Die erste Beobachtung stammt von Meckel aus dem Jahre 1812. In der neueren Literatur sind Fälle von Lorenz, Glässner, Kirmisson, Klaussner, O. Schmid (2), Erlich, Joachimsthal, Kümmel und Buchbinder beschrieben. Die beiden letzteren Autoren beobachteten doppelseitigen partiellen Radiusdefect. Der Defekt befällt etwa gleich oft den oberen und unteren Teil des Radius, der Daumen bleibt hiebei in den meisten Fällen erhalten, ja er ist sogar in Schmids Fall 47 verdoppelt. Bei den totalen Radiusdefekten gehört das Vorhandensein des Daumens zu den grössten Seltenheiten, die erste Angabe hierüber stammt von Petit 1733, in der neueren Literatur fand ich solche Notizen bei Gruber, Glässner und Kümmel. Des öfteren ist ein partieller Radiusdefect der einen Seite mit einem totalen Defekt auf der anderen Seite verknüpft, woraus schon zu ersehen ist, dass die Entstehungsursache dieselbe ist, also ebenfalls Amnionenge.

Ulnadefecte kommen viel seltener vor, offenbar wegen ihrer geschützten Lage. Kümmel vermag 67 Radiusdefekten nur 13 Ulnamissbildungen gegenüber zu stellen, während er umgekehrt von 80 Fällen berichtet, welche die randwärts gelegenen Fibula betreffen und 33 Fällen, in welchen die

geschütztere Tibia defect war. Auch beim Ulnadefect fehlen ein oder mehrere Finger, hier natürlich die ulnar gelegenen. Kümmel, Pagenstecher u. a. bringen Beispiele. — Ein Curiosum führe ich noch an, dessen Analogon an der unteren Extremität einigemale erwähnt wird, von dem ich aber an der oberen Extremität nur den einen Fall kenne, den Erlich beschreibt. Es handelt sich um eine Humerusgabelung am rechten Arm eines Fötus. Die mediale Zinke scheint dem Unterarmskelett zu entsprechen.

Da von einigen Seiten der Lues eine aetiologische Rolle bei Knochendefekten zugewiesen worden ist, möchte ich an Hand eines Beispieles demonstrieren, dass das in allerdings sehr seltenen Fällen zutreffen kann. Stamm veröffentlicht einen erworbenen partiellen Radiusdefect bei einem hereditär luetischen Säugling. Der von einem Gumma durchsetzte Knochen brach bei der Geburt, das distale Ende wurde resorbiert.

Wir haben bisher nur von den primären Veränderungen des Skeletts gesprochen, nun müssen wir noch die Frage nach den secundären Veränderungen erörtern, die ein Strahldefekt im Gefolge hat.

Durch den Defekt des Humerus werden einer Anzahl von Gürtelmuskeln die Insertionspunkte, den Armstreckern und Beugern die Ursprungsstellen genommen. Die auf diese Weise zur Funktionslosigkeit verurteilten Muskeln verfallen der Atrophie. Auch primär kann der Muskel zugrunde gehen durch Druck. Oft bleibt der Muskel unter Aenderung des Insertionspunktes gut erhalten. Fehlt der Humeruskopf, so bildet sich keine cavitas glenoidalis aus. Bei Radiusmangel fehlt die Eminentia capitata humeri, die Trochlea ist meist flach, weil der modellierende Einfluss des Speichenköpfchens wegfällt. An der Ulna vermisst man meist den Processus styloideus. Pro- und Supination sind natürlich aufgehoben. An Stelle des Radius findet sich nicht selten ein derbes fibröses Blatt, das bis zur Handwurzel zieht und die Streck- und Beugemuskulatur, die ebenfalls verschiedene Anomalien aufweisen kann, von einander trennt. Oft ist diese Trennung aber eine mangelhafte, so dass Verschmelzungen entstehen, die das anatomische Bild sehr verwirren. Auch Gefäss- und Nervenanomalien finden sich des öfteren vor. Erstere sind von grösserem Interesse. Dass die A. radialis

schwächer ausgebildet war, wurde von Otto, Voigt, Gruber, Herrschel, Erlich, Geissendörfer u. a. beobachtet. Ihr gänzliches Fehlen wurde festgestellt von Otto, Schnelle und Geissendörfer. In einem Fall von partiellem rechtseitigem Radiusdefect, den Erlich mitteilt, wurde beobachtet, dass die A. subclavia dextra aus der Aorta desc. entsprang, was ebenfalls eine schwache Entwicklung der A. brachialis zur Folge hatte.

Wie schon im ersten Teil dargelegt wurde, weisen die durch Amnionenge entstandenen Missbildungen der Extremitäten häufig Combinationen mit Defekten anderer Organe auf, die in früh embryonaler Zeit den Extremitäten benachbart lagen, und wir haben ausser der fraglichen Andeutung von Hasenscharte einen solchen Defect auch in unserem Falle in Form eines vitium cordis konstatiert. Es wäre nun von Interesse gewesen, die Art des Herzfehlers festzustellen, und zu diesem Zwecke veranlasste ich spezialärztliche Untersuchung. Herr Dr. Edens, Privatdozent an der II. med. Klinik hatte die Güte, dieselbe vorzunehmen und die Electrocardiogramme in drei verschiedenen Ableitungen aufzunehmen. Leider hat auch diese sonst so ausgezeichnete Methode, wie eben so häufig bei Kindern versagt. Die Kurven sind jedenfalls nicht charakteristisch für einen Septumdefect, der durch die sonstige Untersuchung wahrscheinlich gemacht wurde. Es muss also eine sichere Diagnose in suspenso bleiben.

Für das Verständnis des Falles ist das auch ziemlich ohne Belang. Es wird sich im allgemeinen immer um einen Septumdefect handeln, wie schon früher ausgeführt wurde, oder um eine Transposition von Gefässen.

Ob der Pürzel an der Oberlippe des Kindes wirklich die Andeutung einer Hasenscharte darstellt, wage ich nicht zu entscheiden. Jedenfalls kann sich ein solcher Defekt zu den Extremitätenmissbildungen hinzugesellen. Einen derartigen Fall bringt Kümmel: Neben einer Missbildung sämtlicher 4 Extremitäten findet sich Hasenscharte und Wolfsrachen links, linksseitiges Fehlen der Ohrmuschel und des äusseren Gehörganges, Defekt des Ventrikelseptums und Hufeisenniere. In einem von Buchbinder veröffentlichten Falle bestand neben partiellem rechtsseitigen Radiusdefect Hufeisenniere und Hydrocephalus interms, in einem weiteren Falle von doppelseitigem totalen Radiusdefect fehlte das Septum ventriculorum, die Nieren liessen die Zeichnung vermissen.

Endlich sei noch angeführt, dass von Broca, Virchow und anderen in einigen Fällen von Knochendefecten mangelhafte Ausbildung der gegenseitigen Hirnhemisphäre konstatiert wurde.

## Fall II.

Es handelt sich um den 49jährigen Herrn G., der eine Verstümmelung der rechten Hand aufweist. Aus der Familienanamnese geht hervor, dass Patient 10 Geschwister hatte, wovon 7 noch leben. Alle waren normal gebildet, auch sind in der Verwandtschaft ähnliche Fälle nicht vorgekommen.

G. ist von normalem Körperbau, von der linken Hand abgesehen. Hier besteht eine Missbildung der Art, dass die Finger nur als etwa gut kirschkerngrosse Wärzchen auf der sehr kurzen Mittelhand aufsitzen, von der sie sich durch deutliche Schnürfurchen absetzen. Die Wärzchen sind mässig hart, das dem Daumen entsprechende ist etwa haselnussgross. Die Metacarpalia fehlen offenbar. Das Handgelenk ist gut beweglich, der Arm an sich ganz normal, nur bedeutend muskelschwächer, was in folgenden Massen zum Ausdruck kommt:

Grösster Oberarmumfang rechts 24 cm, links 22 cm
„ Vorderarmumfang „ 24½ cm „ 21½ cm.
Länge beider Arme bis zur Handwurzel gleich.

Röntgenbild (cf. Fig.): Radius und Ulna sind normal, das Ellenköpfchen aber hypoplastisch. Von den Handwurzelknochen ist die proximale Reihe gut ausgebildet, die distale dagegen ist zu einer einheitlichen Masse verschmolzen, in der man nur an einzelnen Stellen den abortiven Versuch einer Abtrennung in Form seichter Einschnitte erkennt. Es scheinen alle Knochen der Reihe angelegt zu sein. Im Gebiet des Multangulum majus findet sich eine kleine Prominenz in der Knochenmasse, die dem grösseren Fleischwärzchen entspricht.

Alle übrigen Knochen: Metacarpalia und Phalangen fehlen.

Es liegt hier ein ziemlich häufiger und in verschiedenen Graden vorkommender Defekt vor, den Kümmel unter die Gruppe der Enddeffekte rechnet. Als Entstehungsursache wird meist das Einschneiden eines amniotischen Bandes angenommen, das den Arm in jeder Höhe durchtrennen kann. Er-

folgt die Durchtrennung im Bereich des Unterarms, so finden sich regelmässig die kleinen Fleischwärzchen, auch wenn die Amputation nur knapp unter dem Ellenbogengelenk erfolgt ist, wie die Fälle 53 und 54 von Klaussner dartun. Es scheint mir somit der öfter ausgesprochene Gedanke, es handle sich bei diesen Wärzchen um auf embryonaler Stufe stehen gebliebene Fingeranlagen, unwahrscheinlich, und ich schliesse mich der Ansicht jener an, welche diese Gebilde als stümperhafte embryonale Regenerationsproducte betrachten. Die Wärzchen können in einzelnen Fällen auch Nagelrudimente tragen.

Je tiefer unten diese Amputation erfolgt, umso geringer wird die Verstümmelung ausfallen. Betrifft sie das Handgelenk, so kann das Resultat einer Exarticulation ähnlich sein, wie ein Fall von Joachimsthal zeigt. Nur sind dann Radius und Ulna an ihren distalen, freien Enden abgerundet, weil der modellierende Einfluss der Handwurzelknochen wegfällt. Die frei ragenden kolbigen Enden legen sich aneinander.

Erfolgt die Abtrennung noch tiefer unten, so kann die Handwurzel teilweise oder ganz erhalten bleiben, wie in unserem Falle. Häufig aber zeigen sich auch dann Anomalien in der Reihe der Carpalia, die in der Verlagerung einzelner Knochen oder in Verschmelzung mehrerer — in unserem Falle der 4 distalen — Knochen bestehen. Es ist klar, dass auch dafür mechanische Ursachen verantwortlich gemacht werden müssen, indem z. B. langdauernder Druck eine Trennung der Skelettanlage in die einzelnen Teile verhindert. Einen ähnlichen Fall von teilweiser Verschmelzung der Handwurzelknochen bringt auch Klaussner in Fall 58, während in Fall 56 die einzelnen Knochen etwas verzerrt sind.

Erfolgt die Abtrennung noch mehr distal, so ergeben sich Verhältnisse, wie sie in den Fällen von Joachimsthal und Scheffen dargetan sind. Im Falle Joachimsthal ist die Durchtrennung im obersten Abschnitt der linken Mittelhand so erfolgt, dass nur $^1/_3$ bis $^1/_2$ cm breite Scheiben, glatt wie mit dem Messer durchtrennt, von den Metacarpalia zurückgeblieben sind. Die den Metacarpalia des Ring- und Kleinfingers entsprechenden Stumpen sind mit einander verschmolzen, setzen sich aber deutlich, ebenso wie das Rudiment des 1. Daumengliedes von der Carpalia ab, die Reste der zwischenliegenden Metacarpalia scheinen mit den Handwurzelknochen verschmolzen zu sein.

In unserem Falle gewinnt man den Eindruck, als entspräche der Höcker im Gebiet des Multangulum majus einem Rudiment der Daumengrundphalanx.

Im Falle Scheffen sind die 4 ulnaren Metacarpalia als kleine Würfel vorhanden, die Grundphalanx des Daumens — einen Metacarpus des Daumens gibt es nicht, wie Alexander dargelegt hat — ist mit dem Multangulum majus verwachsen. Jedenfalls ist auch hieraus zu ersehen, dass das Grundglied des Daumenstrahls unter anderen Entwicklungsbedingungen steht als dessen 4 ulnare Nachbarn, da es auch bei einwirkenden Schädigungen in abweichender Weise betroffen wird. Es scheint mir der Fall deshalb eine Bestätigung der Behauptung zu sein, dass es nur 4 Mittelhandknochen (II-V) gibt, und dass das dem Daumen fehlende Glied nicht eine Phalanx, sondern der Metacarpus I ist.

---

In vorliegenden Ausführungen bin ich wesentlich unterstützt worden von Herrn Professor Grashey durch Ueberlassung des Themas und der Röntgenbilder, die leider nicht alle abgebildet werden konnten, weil die Spezialzeichner der betr. Firma zu den Waffen gerufen waren; ferner von Herrn Privatdozent Dr. Edens durch spezialistische Herz-Untersuchungen und endlich von S. Excellenz Geh. Rat Prof. Dr. v. Angerer durch gütige Uebernahme des Referates.

Es sei deshalb an dieser Stelle für die wertvollen Unterstützungen der beste Dank zum Ausdruck gebracht.

---

# Quellenangabe.


1) Adrian: Ueber congenitale Humerus- und Femurdefecte. Beiträge zur klinischen Chirurgie 1901.
2) Ahlfeld: Die Missbildungen des Menschen. Jena 1880.
3) Alexander: Die Entwicklung des menschl. Handsceletts. Archiv für physical. Medizin und medizin. Technik. Bd. I.
4) Archiv für klinische Chirurgie, Band 103, Heft II.
5) Birnbaum: Klinik der Missbildungen und congenitalen Erkrankungen des Foetus. Berlin 1909.
6) Bonnet, Entwicklungsgeschichte.
7) Brugsch-Schittenhelm: Technik der speziellen klinischen Untersuchungsmethoden. Berlin 1914.
8) Buchbinder: Ein Beitrag zur Casuistik des congenitalen Radiusdefekts. Chirurgische Beiträge 1896.
9) Burckhardt: Beiträge zur Diagnostik und Therapie der congenitalen Knochendefecte. Jahrbuch für Kinderheilkunde Bd. 31.
10) Ebstein: Vererbung von Missbildungen der Finger und Zehen. Virchows Archiv Bd. 143, Heft 2.
11) Erlich: Untersuchungen über die congenitalen Defecte und Hemmungsmissbildungen der Extremitäten. — Virchows Archiv Bd. 100.
12) Fischer: Zahlreiche Missbildungen an einem Foetus. Dissertation, Bonn 1912.
13) Förster: Die Missbildungen des Menschen. Jena 1861.
14) Frieben: Ueber congenitalen Fibuladefect. Dissertation, Greifswald 1898.
15) Fuchsberger: Ueber einen Fall von angeborenen Missbildungen sämtlicher Extremitäten. Dissertation, München 1903.
16) Glässner: Ueber angeborene Verbildungen im Bereich der oberen Extremität. Deutsche Medizin. Wochenschrift 1911, Nr. 50.
17) Grashey: Atlas typischer Röntgenbilder.

18) Hlawaceck: Ueber einige Extremitätenmissbildungen. Deutsche Zeitschrift für Chirurgie 1896, Heft 1.

19) Jahresberichte der Anatomie 1912, II.

20) Joachimsthal: Ueber angeborene Anomalien der oberen Extremitäten. Verhandlungen der Deutschen Gesellschaft für Chirurgie, 24. Congress.

21) Joachimsthal: Ueber angeborene Defecte langer Röhrenknochen. Berliner klinische Wochenschrift 1896, Nr. 16.

22) Joachimsthal: Die Verbildungen der oberen Extremität. Hamburg 1900.

23) Kirmisson: Lehrbuch der chirurg. Krankheiten angeborenen Ursprungs. Uebersetzt von Deutschländer, Stuttgart 1899.

24) Klaussner: Die Missbildungen der menschl. Gliedmassen und ihre Entstehungsweise. Wiesbaden 1900.

25) do.: neue Folge 1905.

26) Kümmel: Die Missbildungen der menschl. Gliedmassen durch Defect, Verwachsung und Ueberzahl. Bibl. medica, Cassel 1890.

27) Küstner: Ueber eine noch nicht bekannte Entstehungsursache amputierender amniotischen Fäden. — Zeitschrift für Geburtshilfe u. Gynäkologie 1890.

28) Lorenz: Ein Fall von doppelseitigem angeborenen Defect des Radius. Wiener medizin. Wochenschrift 1913, Nr. 17.

29) Ludwig: Ueber einen Fall von Missbildung sämtlicher 4 Extremitäten. Dissertation, München 1912.

30) Nicolai-Kraus: Das Electrocardiogramm, Leipzig 1910.

31) Pagenstecher: Beitrag zur Lehre der Extremitätenmissbildungen. Deutsche Zeitschrift für Chirurgie 1899.

32) Peltesohn: Einige neue Mitteilungen über interessante congenitale Missbildungen der Extremitäten. Medizinische Klinik 1912, Nr. 7.

33) Pott: Ein Beitrag zu den symmetrischen Missbildungen der Finger und Zehen. Jahrbuch für Kinderheilkunde, 1884.

34) Schmid O.: Ueber eine bisher noch nicht beobachtete Form von partiellem Radiusdefect. Zeitschrift für orthopädische Chirurgie 1893.

35) Schwalbe: Morphologie der Missbildungen der Menschen und Tiere. I. Teil, Jena 1906.

36) Schwalbe: Missbildung und Variationslehre.

37) Schwalbe: Ueber Extremitätenmissbildung. Münchener Medizin. Wochenschrift 1906, Nr. 11.

38) v. Winckel: Aetiologische Untersuchung über einige sehr seltene foetale Missbildungen. Sitzungsbericht der Gesellschaft für Morphologie u. Physiologie. 1896, XII.

39) Ziegler: Können erworbene pathologische Eigenschaften vererbt werden? Beiträge zur pathologischen Anatomie u. Physiologie. Jena 1884.

# Lebenslauf.

Als Sohn des kgl. Bezirksamtsassessor Joh. Bapt. Dusch wurde ich, Hermann Josef Dusch, zu Dingolfing (Niederbayern) am 8. März 1889 geboren. Nachdem ich die dortige Volksschule 4 Jahre lang besucht hatte, trat ich an das humanistische Gymnasium Metten über, wo ich 1908 das Reifezeugnis erwarb. Ich wandte mich dem Studium der Medizin zu und verbrachte sämtliche 10 Semester in München. Im Februar 1911 bestand ich die ärztliche Vorprüfung, Ende 1913 das medizinische Staatsexamen. Während der ersten 4 Monate des praktischen Jahres war ich in der chirurgischen Klinik beschäftigt, zur Zeit arbeite ich im pharmacologischen Institut, den Rest des Jahres gedenke ich in Bamberg an der internen Abteilung des städtischen Krankenhauses abzuleisten.

*Hermann Dusch.*

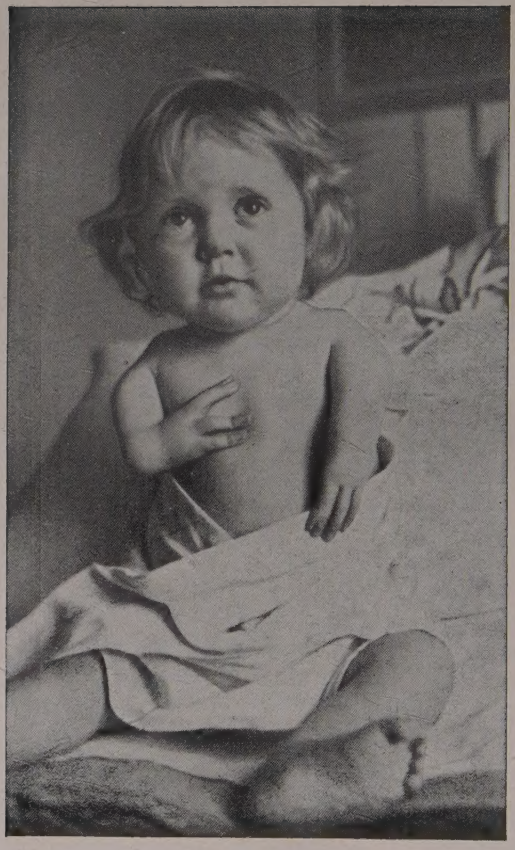

Zu Fall 1.

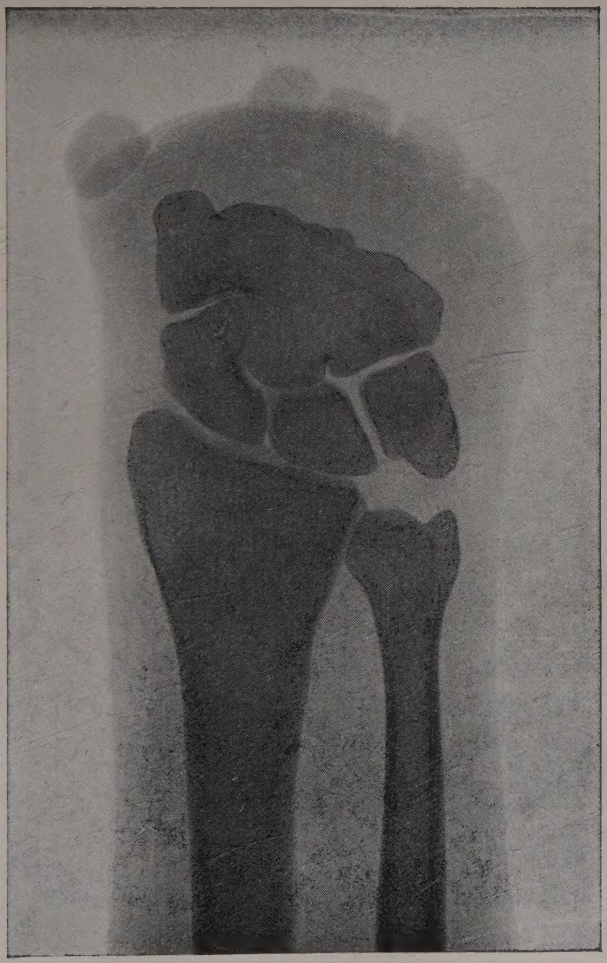

Zu Fall II.